POSSIBILITES CHIRURGICALES SUR LE PIED VIEILLISSANT

ANMSR

ANMSFR

DROIT

ANMSR

VOIE D'ABORD PERCUTANÉE

DIMINUTION THÉORIQUE DE LA MORBIDITÉ

ANMSF

LIMITES ET DIFFICULTÉS RÉELLES

-INSTRUMENTATION SPÉCIFIQUE
-CONTRÔLE FLUOROSCOPIQUE
-COURBE D'APPRENTISSAGE

TECHNIQUES REPRODUCTIBLES?

CONCEPT DYNAMIQUE

INITIALEMENT DÉCRITE SANS OSTÉOSYNTHÈSE
PAS D'IMMOBILISATION, APPUI IMMÉDIAT

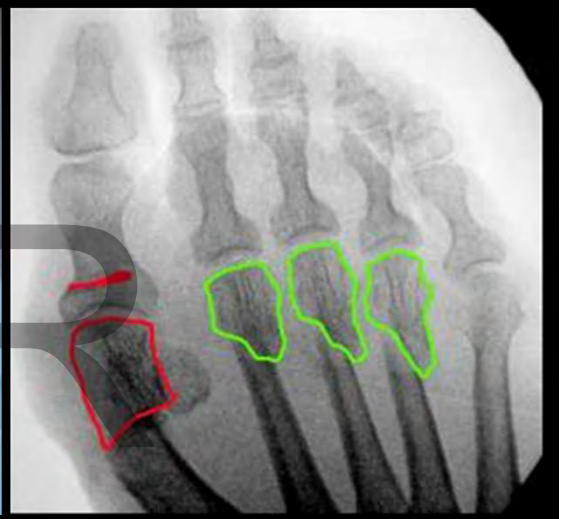

ANMSR

CONTRAINTES, LIMITES:

- -DÉPLACEMENTS SECONDAIRES
- -BANDAGES ET PANSEMENTS SPÉCIFIQUES
- -COURBE D'APPRENTISSAGE

TECHNIQUES FIABLES ET EFFICACES?

RÉHABILITATION PRÉCOCE

CHIRURGIE AMBULATOIRE
APPUI IMMÉDIAT

ANMSR

CONTRAINTES, LIMITES:

- -GESTION DE LA DOULEUR
- -RÉÉDUCATION À LA MARCHE
- -COURBE D'APPRENTISSAGE

BÉNÉFICE POUR LES PATIENTS?

TECHNIQUES PERCUTANÉES

- VOIES D'ABORD ADAPTÉES
- NOMBREUX GESTES OSSEUX
  - RESECTION, OSTEOTOMIE, ARTHRODESE
  - +/- FIXATION
- PARTIES MOLLES
  - ARTHROLYSE, TENOTOMIES
  - POINT FIXE = PEAU
- CHIRURGIE À LA CARTE

CONNAISSANCE ANATOMIQUE
EXPERIENCE EN CHIRURGIE DU PIED

CHIRURGIE PERCUTANÉE DU 1ER RAYON

- HALLUX VALGUS
- HALLUX RIGIDUS

HALLUX VALGUS: EXOSTOSECTOMIE

- RÉSECTION OSSEUSE DORSO-MÉDIALE

- COURBE D'APPRENTISSAGE:
  - CONTRÔLE SCOPIQUE
  - QUALITÉ DE RÉSECTION
  - QUANTITÉ DE RÉSECTION
  - ÉVACUATION DES DÉBRIS OSSEUX

HALLUX VALGUS: OSTÉOTOMIE DE P1

- PEUT ÊTRE ASSOCIÉE À UNE OSTÉOSYNTHÈSE

- COURBE D'APPRENTISSAGE:
  - CONTRÔLE SCOPIQUE
  - MÉTAPHYSE PROXIMALE
  - RESPECT DE LA CHARNIÈRE LATÉRALE

HALLUX VALGUS: OSTÉOTOMIE EN CHEVRON

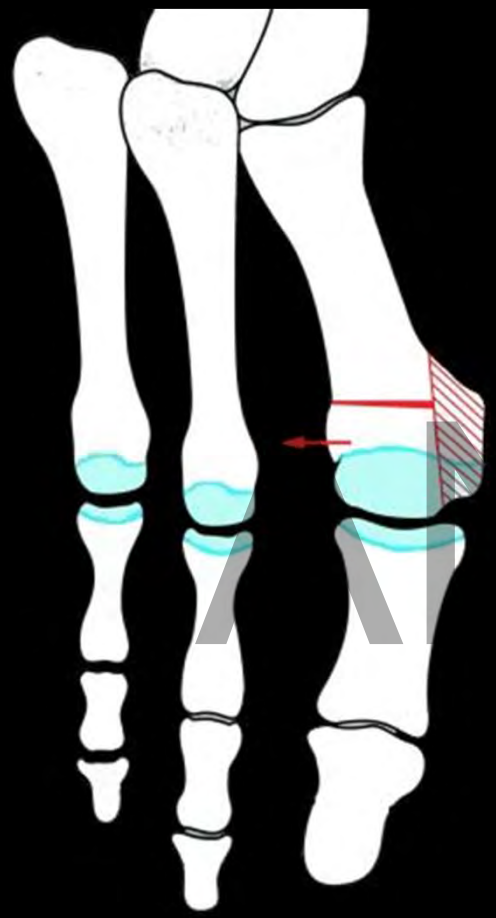

ORIENTATION DU TRAIT DORSAL

HALLUX VALGUS: OSTÉOTOMIE EN CHEVRON

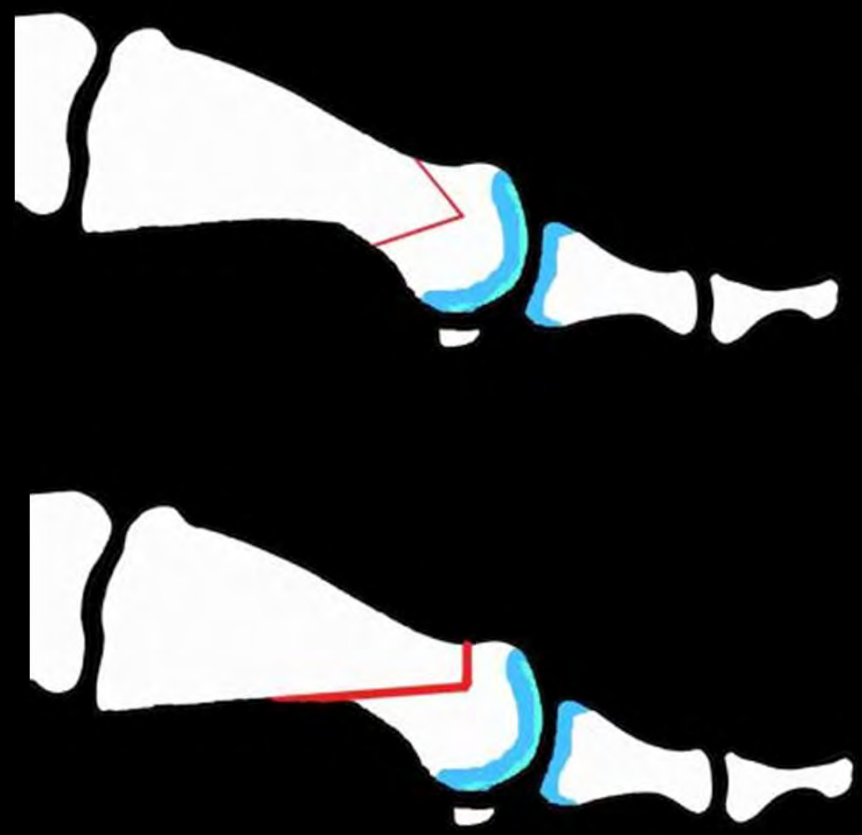

ORIENTATION DU TRAIT PLANTAIRE

HALLUX VALGUS: OSTÉOTOMIE EN CHEVRON

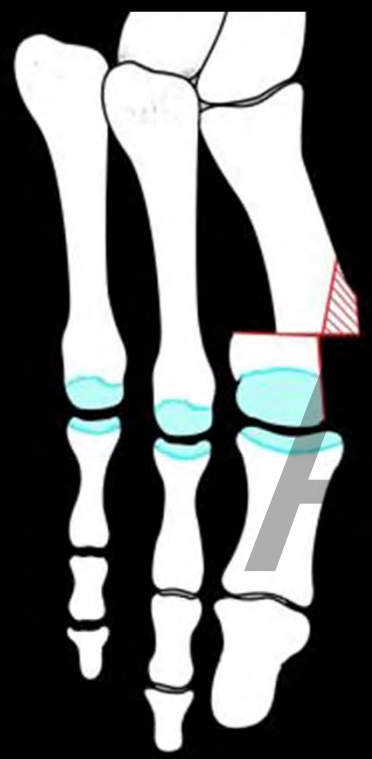

NMSR

TRANSALTION LATÉRALE

HALLUX VALGUS: OSTÉOTOMIE EN CHEVRON

SANS OSTÉOSYNTHÈSE

CHIRURGIE PERCUTANÉE DE L'HV: RÉSULTAT GLOBAL

- TRAITEMENT À LA CARTE
- AMÉLIORATION FONCTIONNELLE SIGNIFICATIVE
- 85% DE PATIENTS SATISFAITS

LONGUE COURBE D'APPRENTISSAGE
REPRODUCTIBILITÉ/FIABILITÉ
PLACE DE L'OSTÉOSYNTHÈSE

Weinberger BH, *et al*. Clin Podiatr Med Surg.1991.
Enan A, *et al*. Acta Orthop Belg.2010.
Radwan YA, *et al*. Arch Orthop Trauma Surg.2012.
Dhukaram V,*et al*. Foot Ankle Int.2012

CHIRURGIE PERCUTANÉE DU 1ER RAYON

- HALLUX VALGUS
- HALLUX RIGIDUS

HALLUX RIGIDUS: CHEILECTOMIE

- TECHNIQUE:
  - VOIES D'ABORD ADAPTÉES
  - CHAMBRE DE TRAVAIL
- INDICATIONS:
  - OSTÉOPHYTE DOULOUREUX
- RÉSULTATS:
  - IDENTIQUES À CIEL OUVERT
  - MOINS DE COMPLICATIONS?

TECHNIQUE SIMPLE
PEU DE COURBE D'APPRENTISSAGE

HALLUX RIGIDUS: OSTÉOTOMIES ET RÉSECTIONS

- TECHNIQUE:
  - M1: WEIL, WATERMAN
  - P1: MOBERG
  - VALENTI, KELLER

- INDICATIONS ET RÉSULTATS:
  - IDENTIQUES À CIEL OUVERT

TECHNIQUE SIMPLE
PEU DE COURBE D'APPRENTISSAGE

HALLUX RIGIDUS: ARTHRODÈSE MTP1

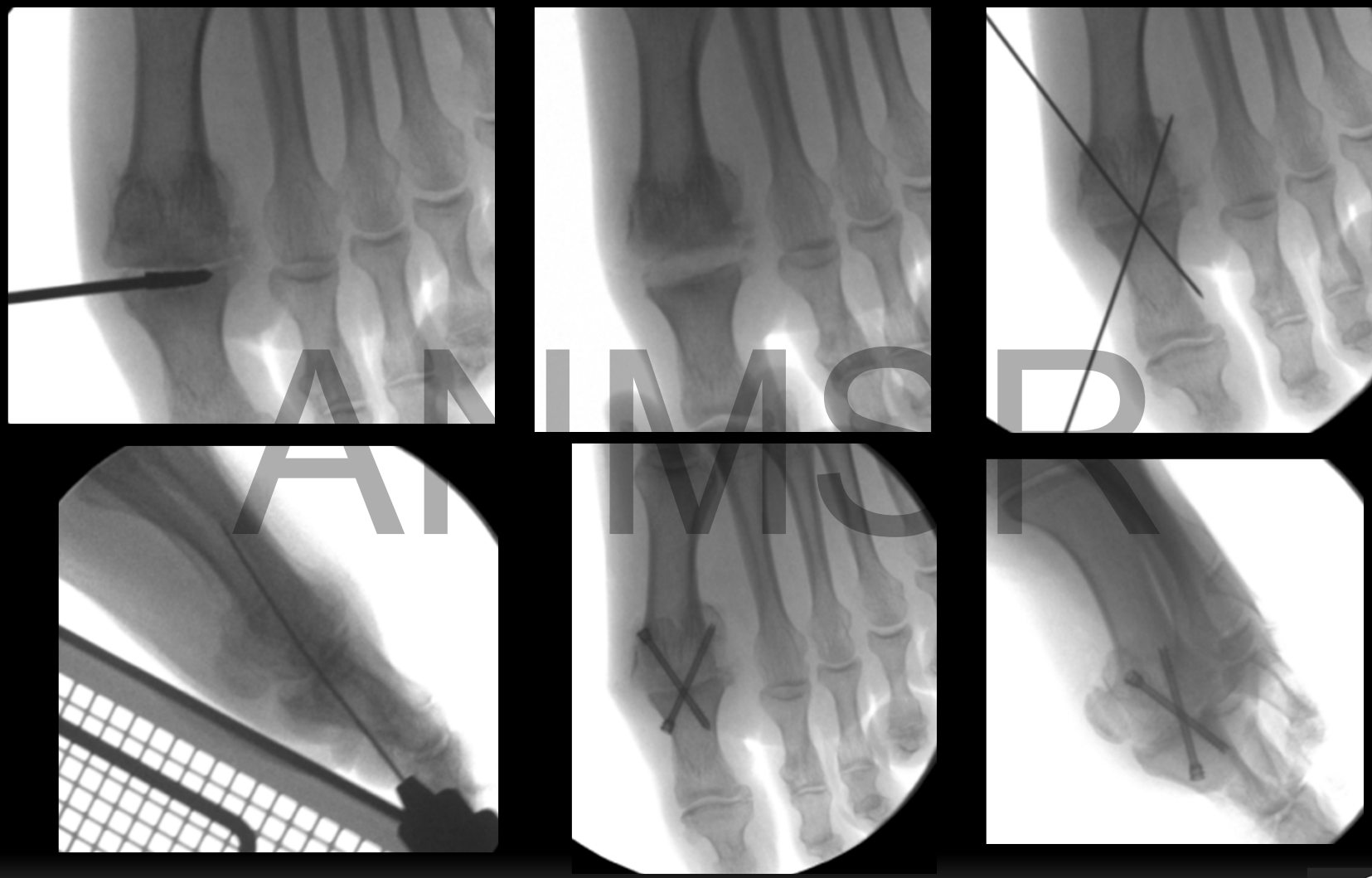

ANMSR

TECHNIQUE SIMPLE
PEU DE COURBE D'APPRENTISSAGE

HALLUX RIGIDUS: ARTHRODÈSE MTP1

- RÉSULTATS:
  - APPUI COMPLET IMMÉDIAT
  - TRÈS PEU DE DOULEURS
  - CHAUSSAGE NORMAL À 2 MOIS
  - FUSION > 90%

TRÈS BONS RÉSULTATS
PLUS RAPIDE?
MOINS DE COMPLICATIONS?

Bauer T, *et al*. Rev Chir Orthop Traumatol.2010.

CHIRURGIE PERCUTANÉE DES RAYONS LATÉRAUX

- MÉTATARSALGIES
- DÉFORMATIONS DES ORTEILS
- 5ÈME RAYON

DMMO (DISTAL METATARSAL MINI-INVASIVE OSTEOTOMY)

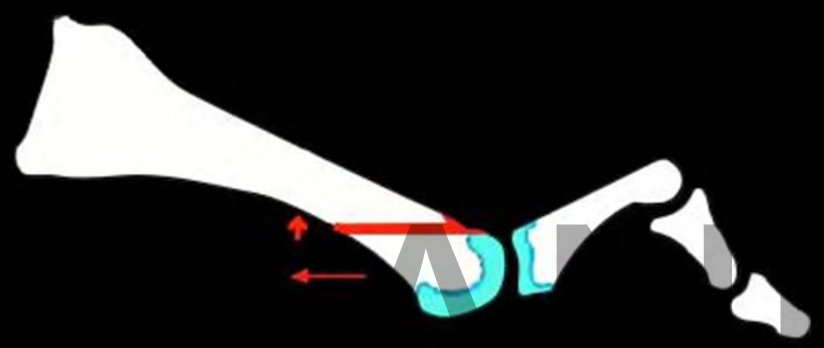

WEIL

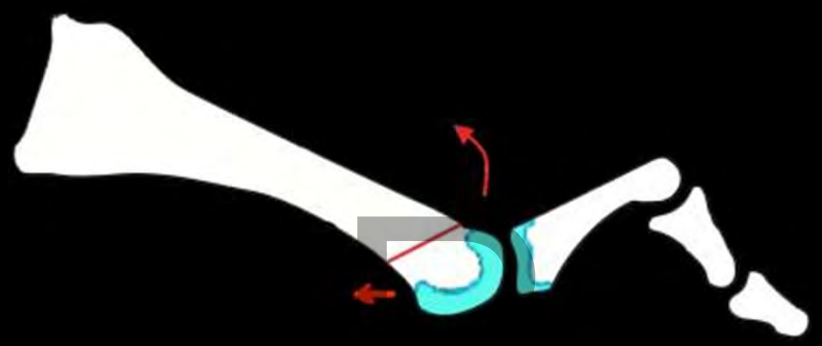

DMMO

APPUI IMMÉDIAT
RÉÉQUILIBRAGE DYNAMIQUE DES APPUIS
PAS D'OSTÉOSYNTHÈSE

DMMO (DISTAL METATARSAL MINI-INVASIVE OSTEOTOMY)

- INDICATIONS:
  - MÉTATARSALGIES STATIQUES
  - MORTON
  - DÉVIATIONS DES MTP

- RÉSULTATS:
  - DISPARITION DES MÉTATARSALGIES EN 2 MOIS
  - CONSOLIDATION > 99%
  - ŒDÈME 3 MOIS

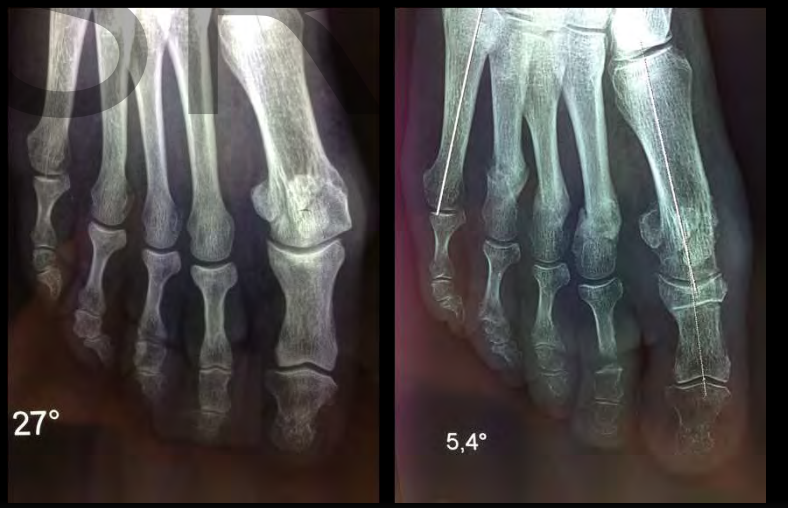

TECHNIQUE FIABLE, REPRODUCTIBLE
COURBE D'APPRENTISSAGE COURTE

Henry J, *et al*. Orthop Traumatol Surg Res.2011.
Darcel V, *et al*. In Monographie AFCP, 2009.

DMMO (DISTAL METATARSAL MINI-INVASIVE OSTEOTOMY)

2 MOIS

4 MOIS

DÉLAI DE CONSOLIDATION TRÈS VARIABLE DE 2 MOIS À 18 MOIS

DMMO (DISTAL METATARSAL MINI-INVASIVE OSTEOTOMY)

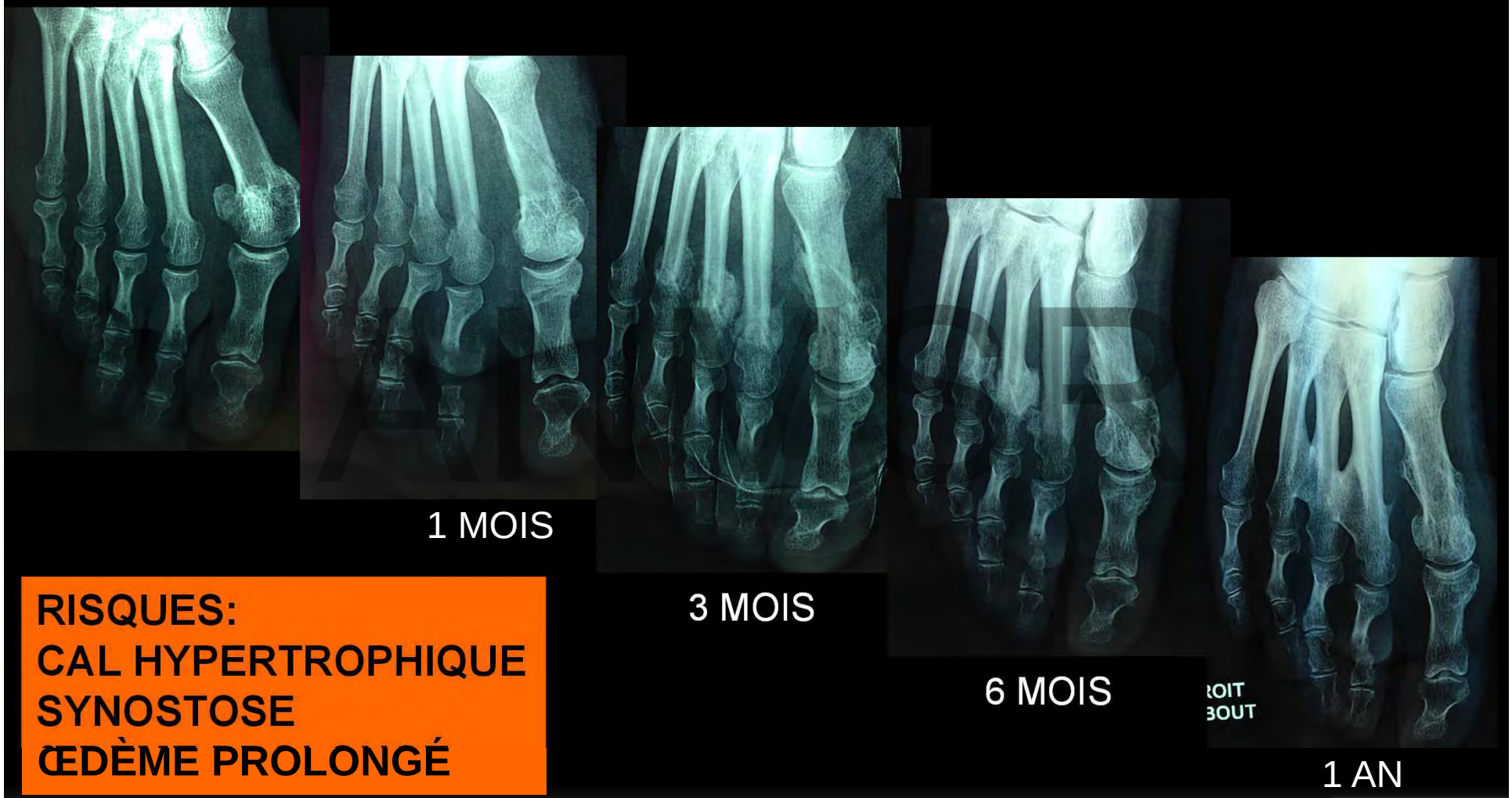

RISQUES:
CAL HYPERTROPHIQUE
SYNOSTOSE
ŒDÈME PROLONGÉ

CHIRURGIE PERCUTANÉE DES RAYONS LATÉRAUX

- MÉTATARSALGIES
- DÉFORMATIONS DES ORTEILS
- 5ÈME RAYON

DÉFORMATIONS DES ORTEILS

- TRAITEMENT À LA CARTE
- PARTIES MOLLES ET OS
- DÉPENDANT DE LA RÉDUCTIBILITÉ

- RISQUE DE RAIDEUR ET DE RÉCIDIVE

DÉFORMATIONS DES ORTEILS

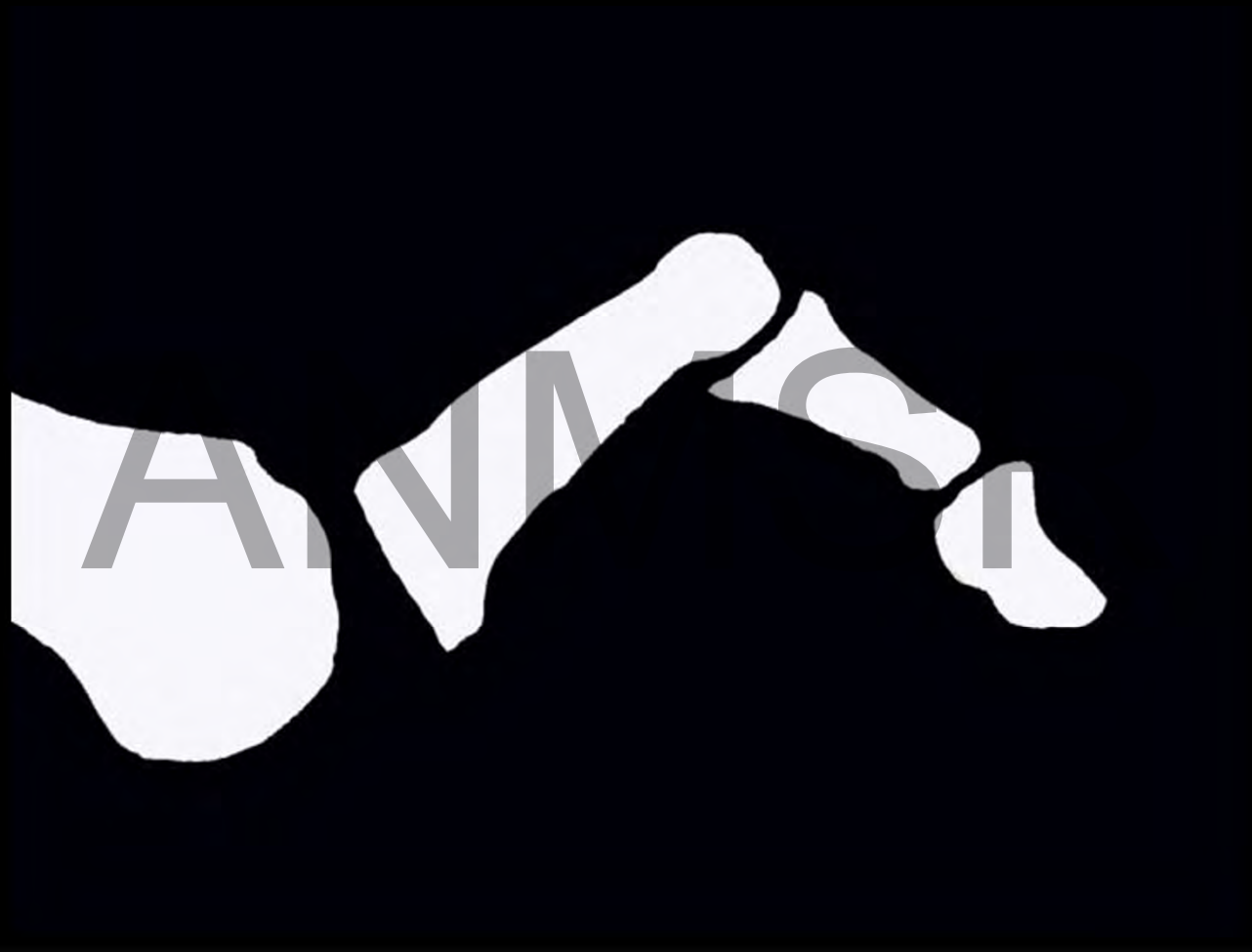

1ÈRE ÉTAPE: ARTHROLYSE +/- TÉNOTOMIE

DÉFORMATIONS DES ORTEILS



DÉFORMATION RÉDUCTIBLE

DÉFORMATIONS DES ORTEILS



OSTÉOTOMIE DE FLEXION PLANTAIRE DE P1

DÉFORMATIONS DES ORTEILS

OSTÉOTOMIE DE FLEXION PLANTAIRE DE P1

DÉFORMATIONS DES ORTEILS

ARTHROLYSE PLANTAIRE IPP (TÉNOTOMIE FDB)

DÉFORMATIONS DES ORTEILS

OSTÉOTOMIE DE FLEXION DORSALE DE P2

DÉFORMATIONS DES ORTEILS

OSTÉOTOMIE DE FLEXION DORSALE DE P2

DÉFORMATIONS DES ORTEILS



CONDYLECTOMIE

DÉFORMATIONS DES ORTEILS

CONDYLECTOMIE

DÉFORMATIONS DES ORTEILS

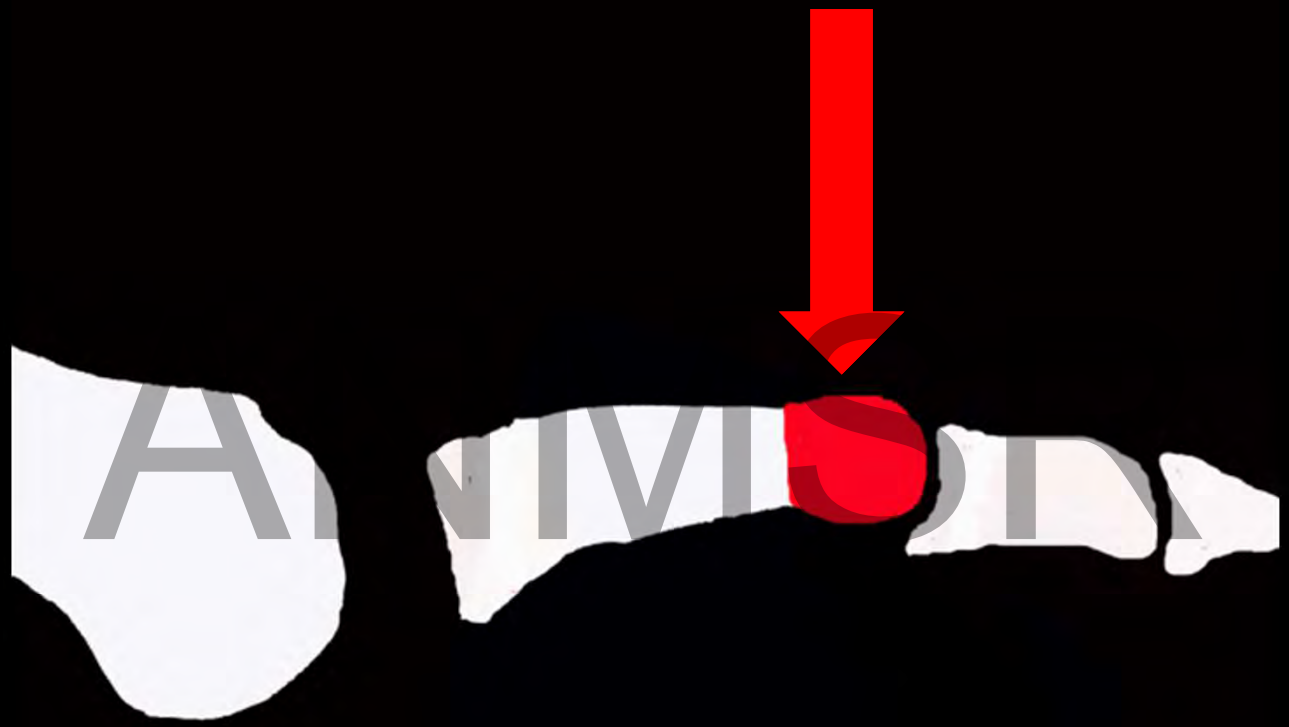

RÉSECTION ARTHROPLASTIQUE IPP

DÉFORMATIONS DES ORTEILS

RÉSECTION ARTHROPLASTIQUE IPP

DÉFORMATIONS DES ORTEILS

GRIFFE DISTALE IPD

DÉFORMATIONS DES ORTEILS

TÉNOTOMIE FDL +/- ARTHRODÈSE

DÉFORMATIONS DES ORTEILS

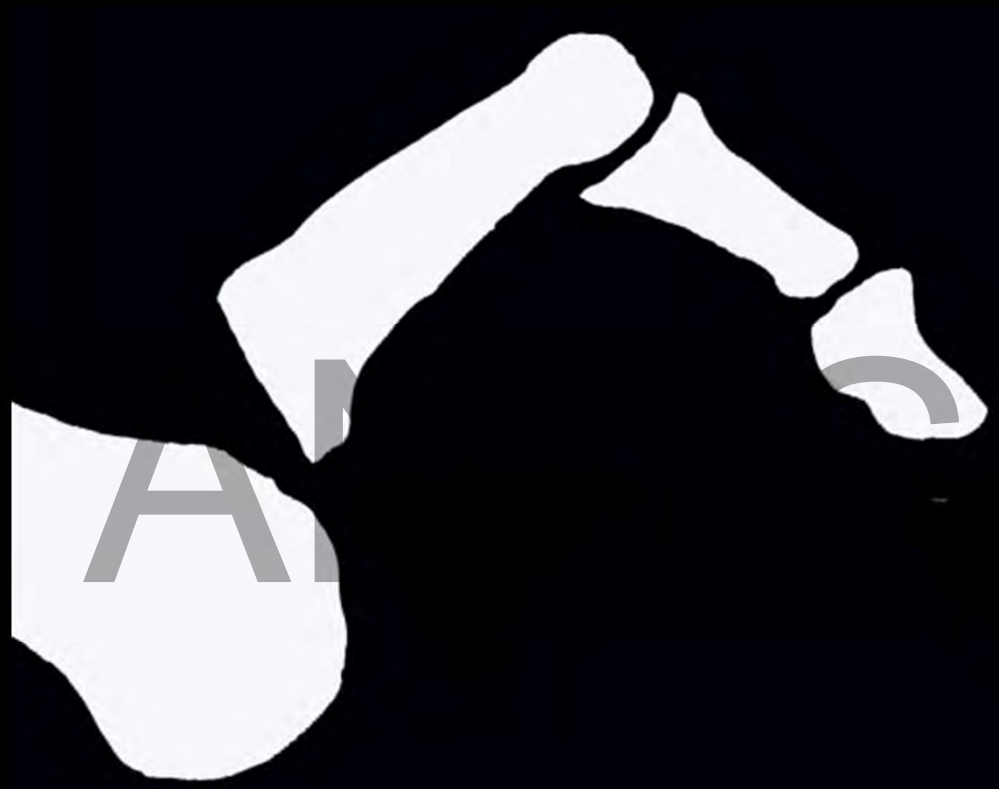

LUXATION MTP

DÉFORMATIONS DES ORTEILS

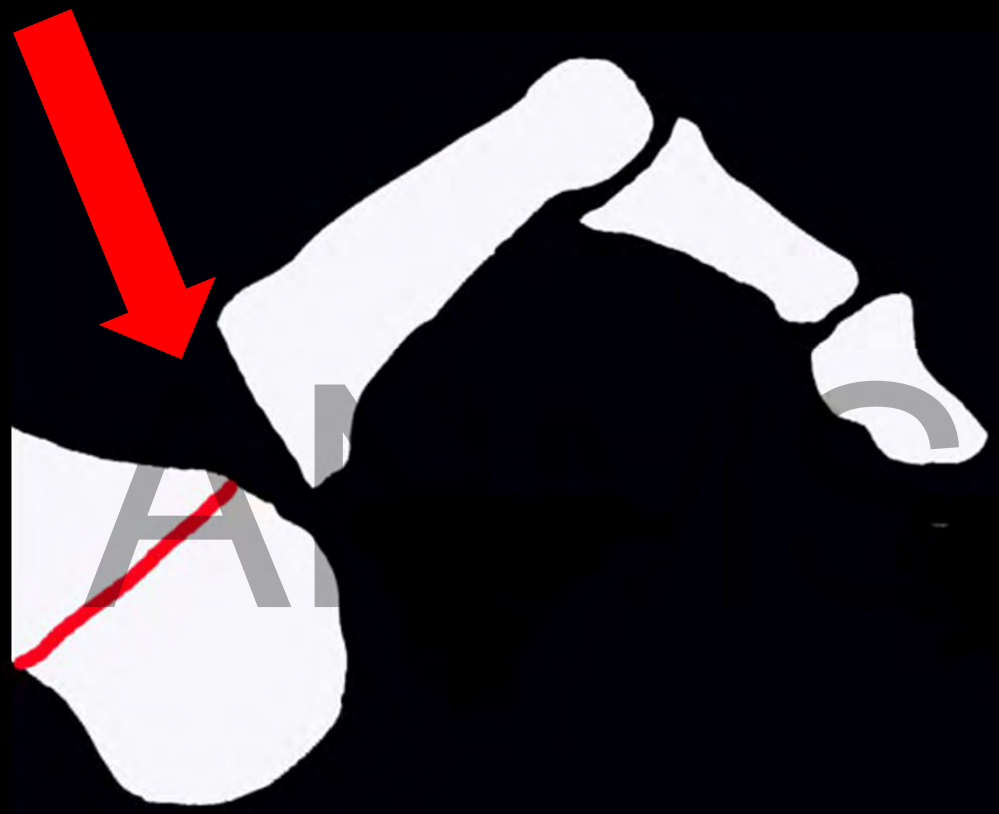

TÉNOTOMIE ARTHROLYSE MTP + DMMO

DÉFORMATIONS DES ORTEILS

CHIRURGIE PERCUTANÉE DES RAYONS LATÉRAUX

- MÉTATARSALGIES
- DÉFORMATIONS DES ORTEILS
- 5ÈME RAYON

5ÈME RAYON

- TECHNIQUE:
  - OSTÉOTOMIE M5
  - ARTHROLYSE MTP5
  - +/- TÉNOTOMIE, P1

- INDICATIONS:
  - BUNIONETTE
  - QUINTUS VARUS

- RÉSULTATS:
  - EXCELLENTS RÉSULTATS
  - PEU DE COMPLICATIONS

TECHNIQUE FIABLE, REPRODUCTIBLE
COURBE D'APPRENTISSAGE COURTE

Magnan B, *et al*. J Bone Joint Surg Am.2011.
Michels F, *et al*. Foot Ankle Surg.2013.

5ÈME RAYON

1 MOIS

3 MOIS

ANIMSP

DÉLAI DE CONSOLIDATION TRÈS VARIABLE DE 2 MOIS À 1 AN

CONCLUSION

PLACE ACTUELLE ET INDICATIONS DE LA CHIRURGIE PERCUTANÉE DE L'AVANT-PIED

- EFFICACITÉ
  - SYMPTÔMES
  - CORRECTIONS DES DÉFORMATIONS
- REPRODUCTIBILITÉ
  - FIABILITÉ DE LA TECHNIQUE
- TECHNIQUE
  - DIFFICULTÉS
  - COURBE D'APPRENTISSAGE

CONCLUSION

	HALLUX VALGUS
EFFICACITÉ	+
REPRODUCTIBILITÉ	--
APPRENTISSAGE RAPIDE	---
PLACE DU PERCUTANÉ	+/-

ANMSF

CONCLUSION

	HALLUX VALGUS	HALLUX RIGIDUS
EFFICACITÉ	+	++
REPRODUCTIBILITÉ	--	+
APPRENTISSAGE RAPIDE	---	+/-
PLACE DU PERCUTANÉ	+/-	++

ANSR

CONCLUSION

	HALLUX VALGUS	HALLUX RIGIDUS	MÉTATARSIENS LATÉRAUX
EFFICACITÉ	+	++	+++
REPRODUCTIBILITÉ	--	+	+++
APPRENTISSAGE RAPIDE	---	+/-	+++
PLACE DU PERCUTANÉ	+/-	++	+++

ANMS

CONCLUSION

	HALLUX VALGUS	HALLUX RIGIDUS	MÉTATARSIENS LATÉRAUX	DÉFORMATIONS DES ORTEILS
EFFICACITÉ	+	++	+++	+
REPRODUCTIBILITÉ	--	+	+++	+
APPRENTISSAGE RAPIDE	---	+/-	+++	++
PLACE DU PERCUTANÉ	+/-	++	+++	+

ANMSR

CONCLUSION

	HALLUX VALGUS	HALLUX RIGIDUS	MÉTATARSIENS LATÉRAUX	DÉFORMATIONS DES ORTEILS	5ÈME RAYON
EFFICACITÉ	+	++	+++	+	+++
REPRODUCTIBILITÉ	--	+	+++	+	+++
APPRENTISSAGE RAPIDE	---	+/-	+++	++	+++
PLACE DU PERCUTANÉ	+/-	++	+++	+	+++

ANMSR

MERCI

ANMS