Hôpitaux Universitaires
Paris Ile-de-France Ouest
RAYMOND POINCARÉ

CIC-IT Garches

UNIVERSITÉ DE VERSAILLES ST-QUENTIN-EN-YV

Le pied neurologique périphérique vieillissant

F. Genêt, M. Salga, A. Perrier, A. Mercier, D. Bagnarosa, A. Schnitzler, P. Denormandie, L.Gatin

ANSMR

vice de MPR, Hôpital Raymond Poincaré
AP-HP, CIC-IT805, Garches, France
End:icap 1197 UFR des Sciences de la Santé
sité Versailles – Saint – Quentin en Yvelines

Université Versailles Saint Quentin en Yvel
« End:icap » U1179 INSERM,
UFR des Sciences de la Santé – Simone Ve
Montigny le Bretonneux, France

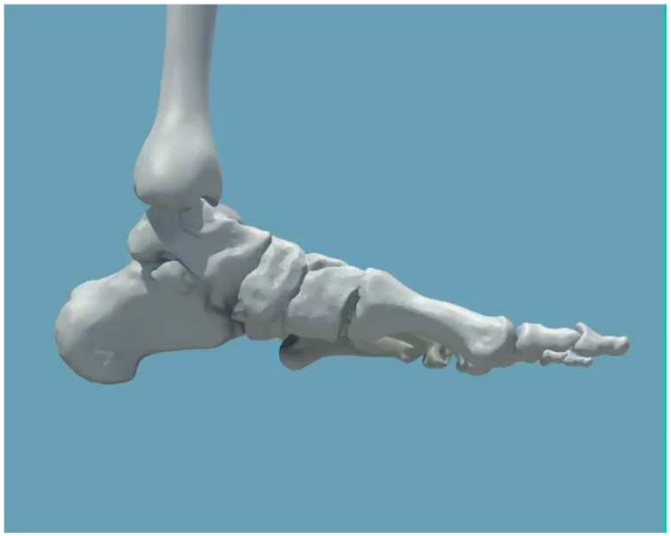

Hôpitaux Universitaires Paris Ile-de-France Ouest RAYMOND POINCARÉ

GRENOG

CIC-IT Garches

End:icap U 1179 Inserm

UNIVERSITÉ DE VERSAILLES ST-QUENTIN-EN-YV

Des déformations complexes tridimensionnelles

formations associées cheville et pied

vec impact sur le ou et la hanche (et vice versa)

os & 33 articulations !

nion entre le pied a jambe est assuré par la cheville (mortaise)

ANSMR

Une certaine autonomie à gérer ses problèmes…

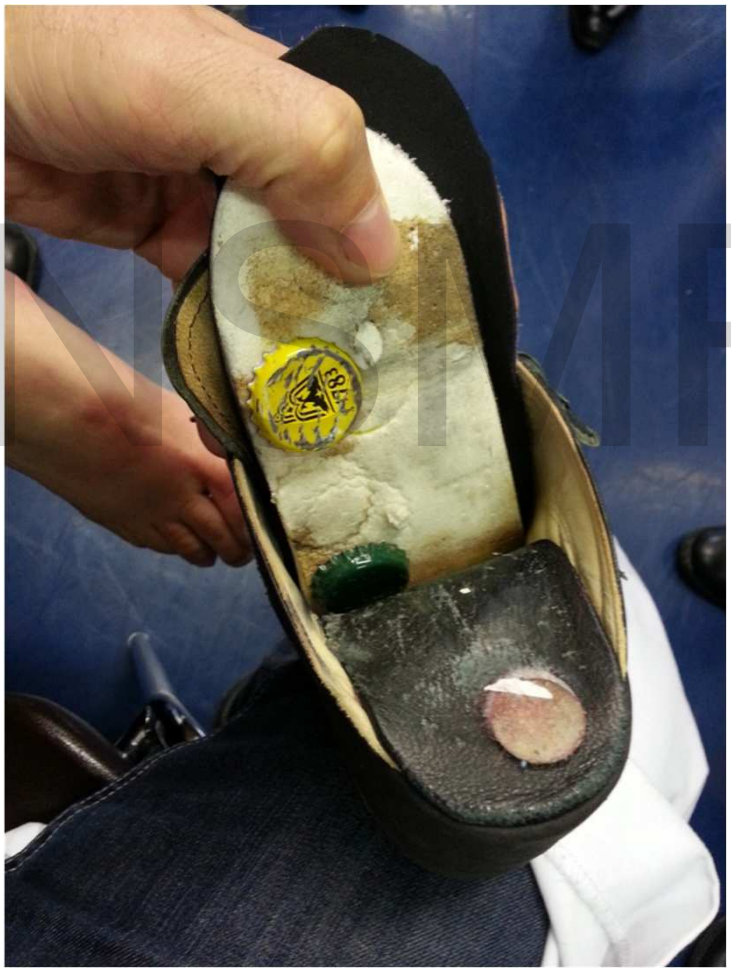

Capsule supinatrice d'AV pied

Orthoplastie et compensation équin

ANSMR

Hôpitaux Universitaires Paris Ile-de-France Ouest RAYMOND POINCARÉ

GRENOG

CIC-IT Garches

End:icap U 1179 Inserm

UNIVERSITÉ DE VERSAILLES ST-QUENTIN-EN-YV

Les déformations classiques

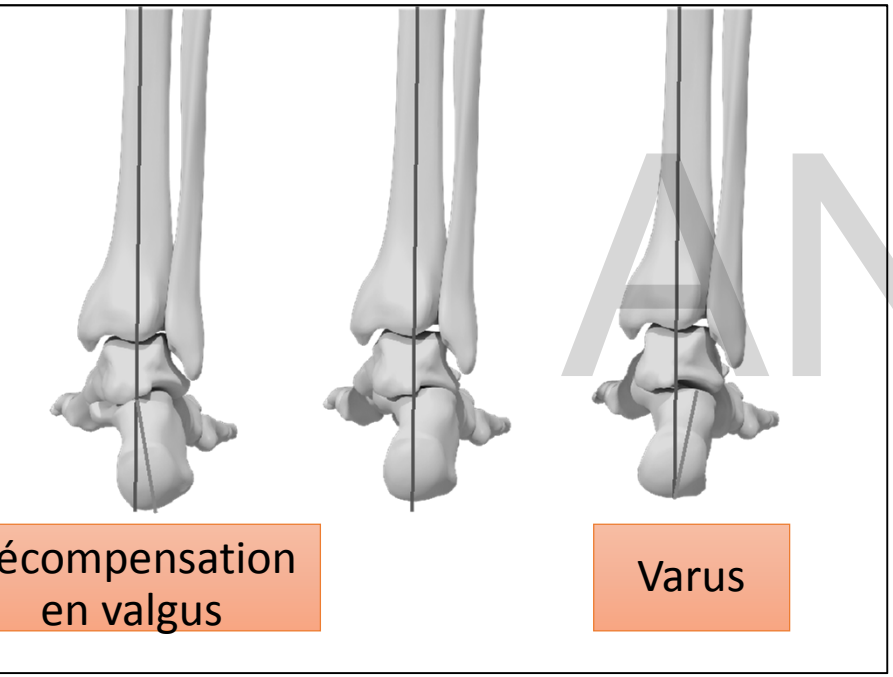

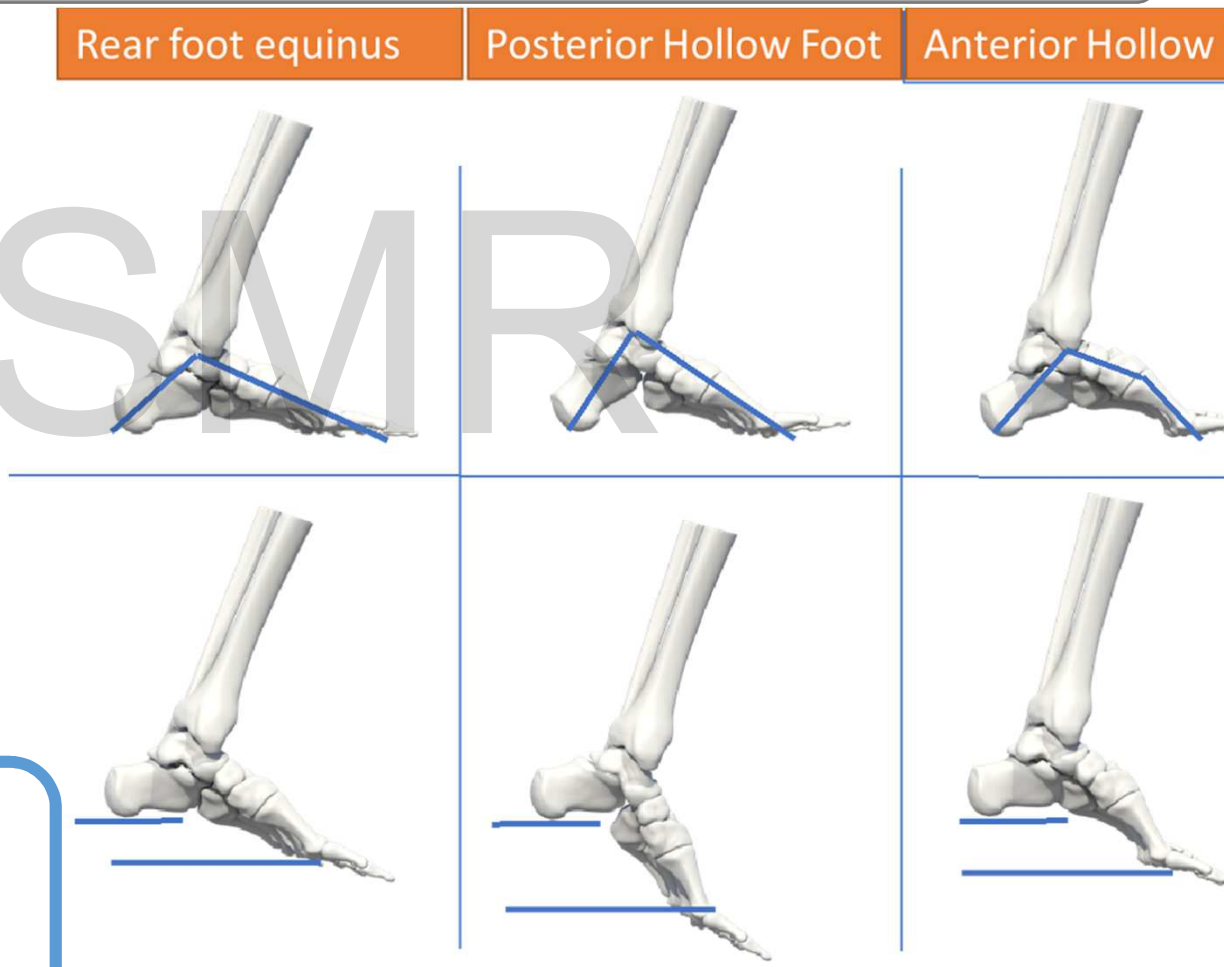

ANSMR

des difficultés majeures d'analyse du pied
ologique périphérique complexe est de trouver
ens qui existent entre les déformation d'arrière-
et celles de l'avant-pied.

Hôpitaux Universitaires Paris Ile-de-France Ouest RAYMOND POINCARÉ

GRENOG

CIC-IT Garches

End:icap U 1179 Inserm

UNIVERSITÉ DE VERSAILLES ST-QUENTIN-EN-YV

Les déformations classiques

Les muscles intrinsèques !
Pas bien connus mais souvent impliqués

ANSMR

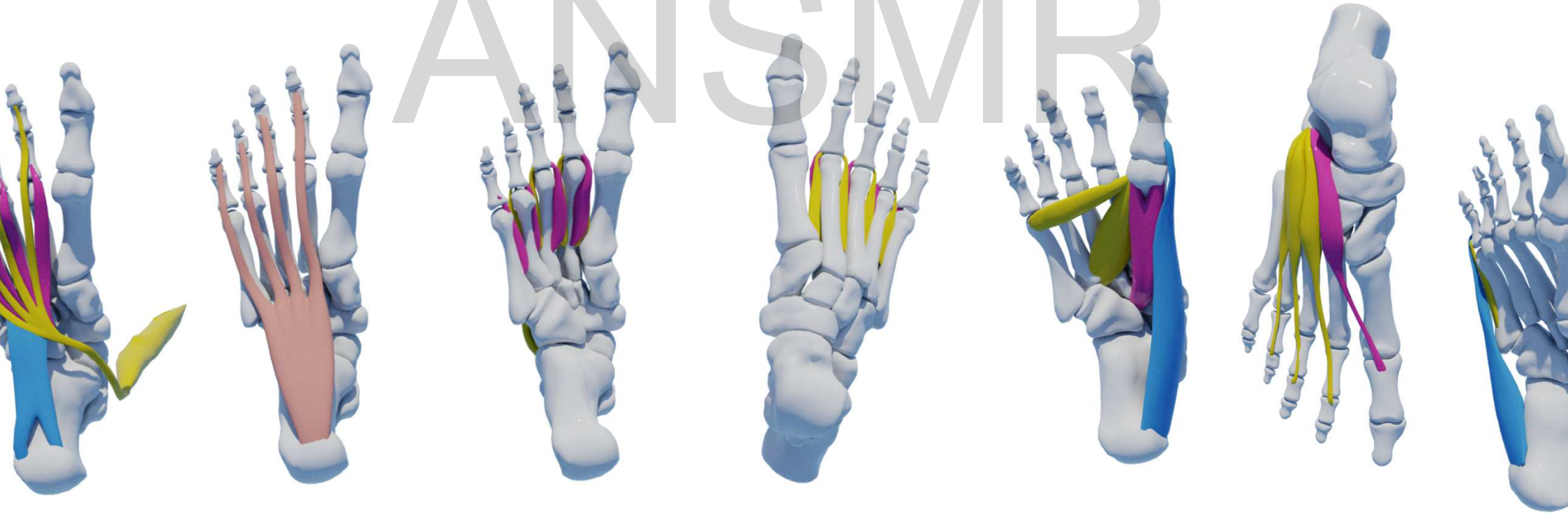

s déformations spécifiques selon les étiologies et/ou les contraintes biomécaniques déficiences/prévalences musculaires…

n fonction de la localisation lésionnelle :

- tronculaire
- plexique
- radiculaire
- médullaire à phénotype périphérique (poliomyélite)

ANSMR

athologies évolutives neurologiques (génétique : CMT)

athologies neurologiques non évolutives (spina bifida ou post lésionnelles aumatiques et/ou compressives).

Le concept de déformation utile… déformation toxique

es lésions neurologiques Isolées, sensitivomotrices

ANSMR

es lésions neurologiques associées à une atteinte orthopédique:

- Articulaire
- Para articulaire
  - rétractions musculo-tendineuses,
  - activité des antagonistes,
  - défauts d'appui surtout en cas d'hypogénésie
- Osseuse
  - lésions neurologiques acquises à la naissance ou dans l'enfance.
  - modifications d'axes osseux et d'amplitudes articulaires
  - laxités résiduelles associées, permettant le développement de stratégies de compensation et l'apparit de déformations utiles.

Hôpitaux Universitaires Paris Ile-de-France Ouest RAYMOND POINCARÉ

GRENOG

CIC-IT

End:icap U 1179 Inserm

UNIVERSITÉ DE VERSAILLES ST-QUENTIN-EN-YV

Une réflexion anatomique

in arrière pied

Muscles extrinsèques

Soleus
Gastrocnemius
Tibialis Posterior
Flexor Digitorum longus
Flexor Hallucis longus
Fibularis Longus
Fibularis Brevis

Muscles extrinsèques

Tibialis Anterior
Extensor digitorum Longus
Extensor hallucis longus
Fibularis Tertius

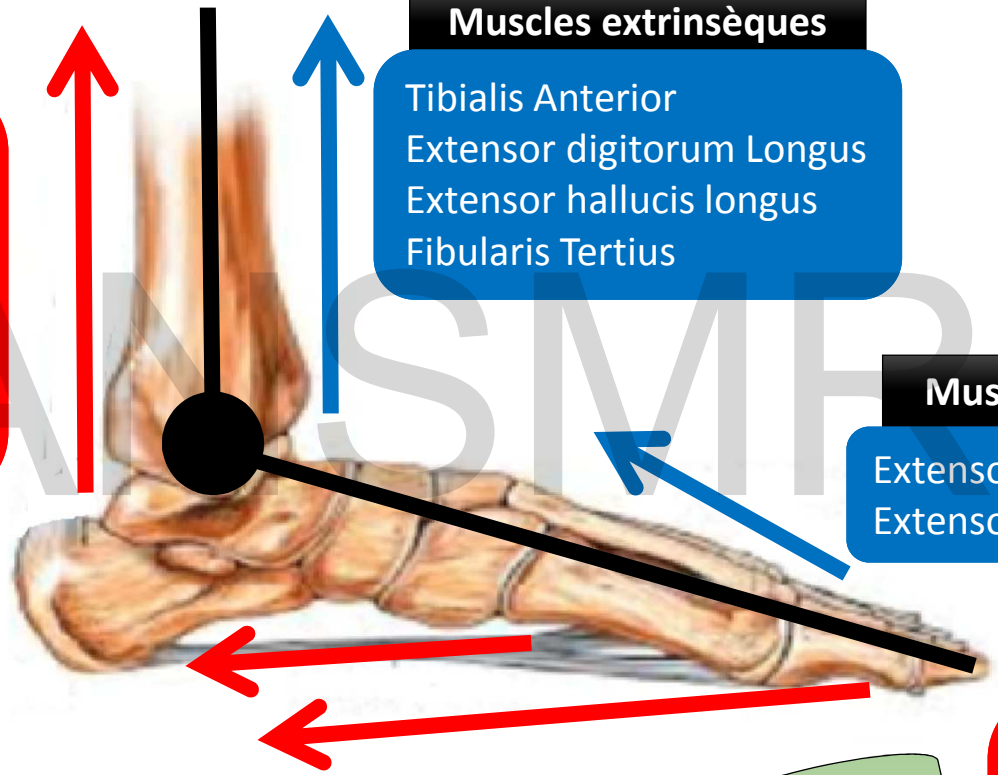

ANSMR

Muscles intrinsèques

Extensor digitorum brevis
Extensor hallucis brevis

n avant-pied avec ténodèse cheville (+)

&

Muscles extrinsèques

Tibialis Posterior
Flexor Digitorum longus
Flexor Hallucis longus
Fibularis Longus

Equin avant-pied effet ténodèse cheville (-)

Muscles intrinsèques

Flexor Digitorum Brevis
Flexor Hallucis Brevis
Abductor Hallucis
Abductor Digiti minimi
Adductor Hallucis
Quadratus Plantae
Interosseous and lumbricals

Hôpitaux Universitaires Paris Ile-de-France Ouest RAYMOND POINCARÉ

GRENOG

CIC-IT Garches

End:icap U 1179 Inserm

UNIVERSITÉ DE VERSAILLES ST-QUENTIN-EN-YV

The classical deformity: the equino varus

Rear foot

ibularis Longus
ibularis Brevis

Weakness

bialis Posterior
iceps Surae
exore Hallucis Longus
bductor Hallucis
exor Hallucis Brevis

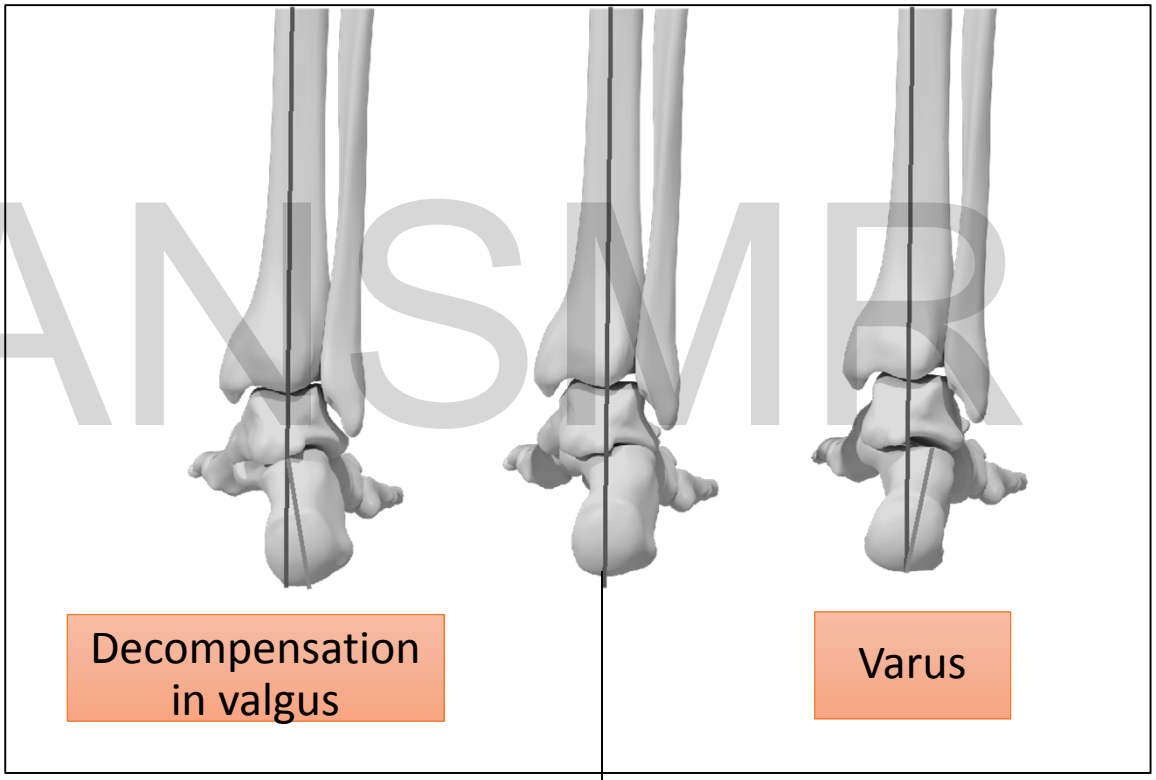

ANSMR

Rear foot

Soleus
Gastrocnemius
Tibialis Posterior

Fore foot

Abductor Hallucis
Flexor Hallucis Brevis
Flexor Hallucis Longu

Decompensation

eriod standing on an equinus entails a compensation in the talo-
al joint and Chopart Joint (talo-navicular & cuboido-calcaneal joints)

Les formes cliniques les plus fréquentes

- La déformation du pied est souvent la résultante entre la prévalence active ou passive (rétraction) de certains muscles et le déficit de commande d'autres muscles.

ANSMR

- Exemples:
  - Equin d'arrière pied + varus d'arrière pied = rétraction du complexe musculaire tricipital +/- associé au tibial postérieur, et/ou une prévalence de commande aux dépens des fibulaires.
  - Parfois associé un pied creux postérieur accentuant la mise en cause de la rétraction ou la prévalence du tibial postérieur voire des fléchisseurs extrinsèques des orteils.
  - Pied creux antérieur = prévalence des fléchisseurs intrinsèques des orteils

Hôpitaux Universitaires Paris Ile-de-France Ouest RAYMOND POINCARÉ

GRENOG

CIC-IT Garches

End:icap U 1179 Inserm

UNIVERSITÉ DE VERSAILLES ST-QUENTIN-EN-YV

Les plaintes des patients avec pieds neurologiques vieillissants

La douleur

La perte de fonction

L'instabilité

ANSMR

Espérance de vie, ambitions, exigences

Hôpitaux Universitaires Paris Ile-de-France Ouest RAYMOND POINCARÉ

GRENOG

CIC-IT Garches

End:icap U 1179 Inserm

UNIVERSITÉ DE VERSAILLES ST-QUENTIN-EN-YV

LA VERTICALISATION DU PREMIER METATARSE



ANSMR

S MUSCLES RESPONSABLES DE LA VERTICALISATION D EMIER METATARSE

- **Flexor hallucis longus**
- Flexor hallucis brevis
- Abbuctor hallucis
- Fibularis longus
- Extensor hallucis longus

ANSMR

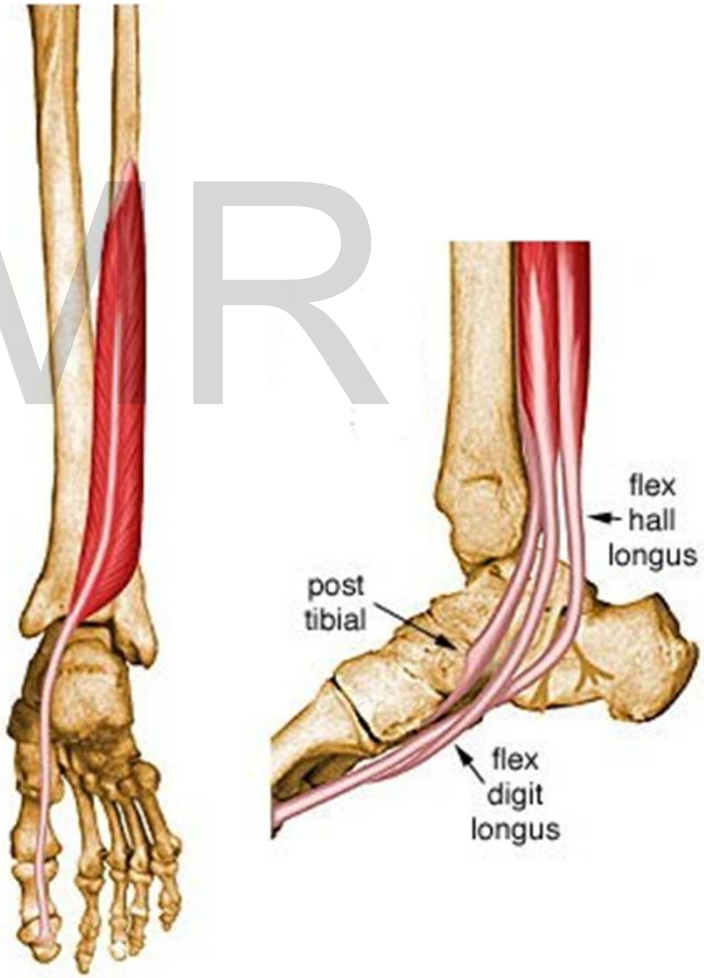

MUSCLES RESPONSABLES DE LA VERTICALISATION D EMIER METATARSE

- Flexor hallucis longus
- **Flexor hallucis brevis**
- Abbuctor hallucis
- Fibularis longus
- Extensor hallucis longus

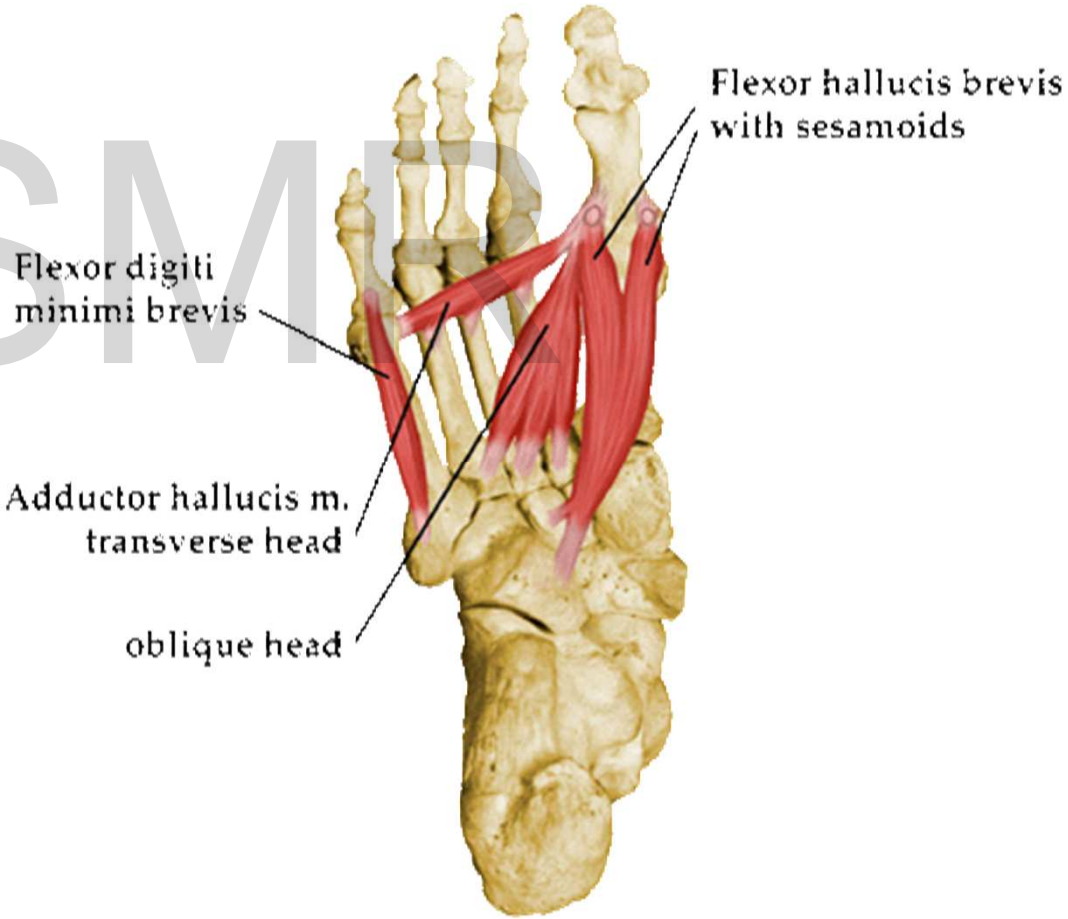

ANSMP

S MUSCLES RESPONSABLES DE LA VERTICALISATION D EMIER METATARSE

- Flexor hallucis longus
- Flexor hallucis brevis
- **Abbuctor hallucis**
- Fibularis longus
- Extensor hallucis longus

ANSMP

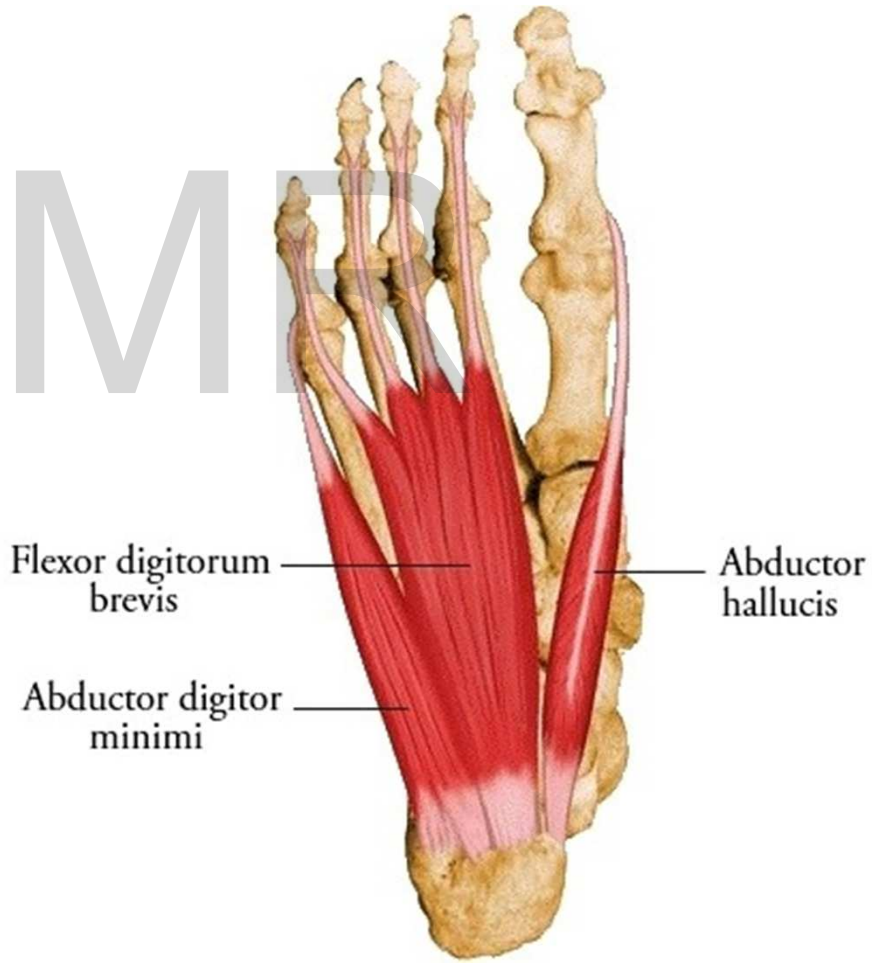

manumed

Hôpitaux Universitaires Paris Ile-de-France Ouest RAYMOND POINCARÉ

GRENOG

CIC-IT Garches

End:icap U 1179 Inserm

UNIVERSITÉ DE VERSAILLES ST-QUENTIN-EN-YV

S MUSCLES RESPONSABLES DE LA VERTICALISATION D EMIER METAT

- **Fibularis longus**

ANSM

ANSMI

Hôpitaux Universitaires Paris Ile-de-France Ouest RAYMOND POINCARÉ

GRENOG

CIC-IT Garches

End:icap U 1179 Inserm

UNIVERSITÉ DE VERSAILLES ST-QUENTIN-EN-YV

Les plaintes des patients avec pieds neurologiques vieillissants

La douleur

La perte de fonction

L'instabilité

ANSMR

Espérance de vie, ambitions, exigences

Les douleurs les plus fréquentes

La douleur

Douleurs

- Souffrance articulaire: arthrose
- Douleur de pied++ et/ou cheville
  - Durillon d'appui
  - Métatarsalgie ou conflit orteils

ANSMR

Les formes cliniques les plus fréquentes

La douleur

e plan frontal:

- Varus d'arrière-pied sous-talien ou varus tibio-talien très dégénératif ?

ost chirurgical:

- Exemple post double arthrodèse
  - Tibio-talien antérieur
  - Lisfranc
- Intérêt des tests anesthésiques

Toujours tenotomiser le coupable!

Figure 1 :
A & B Varus arrière-pied tibio-talien
C Pied plat valgus

ANSMR

Les formes cliniques les plus fréquentes: réduction difficile

- rechausser un talus dans sa mortaise tibio-fibulaire après allongement d'un triceps sural sur un équin ancien
- = rétraction des ligaments tibio-fibulaires inférieurs.
- L'allongement induit donc une subluxation antérieure du talus avec douleurs.

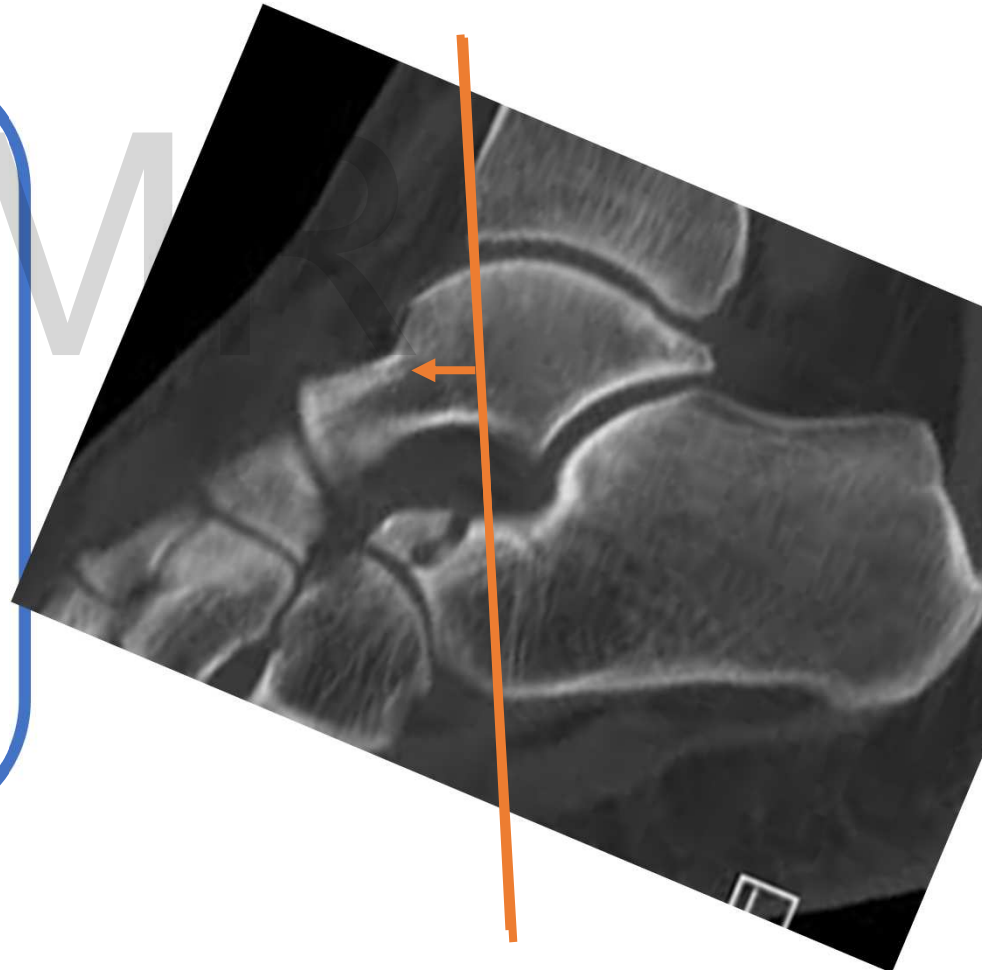

ANSM

Hôpitaux Universitaires Paris Ile-de-France Ouest RAYMOND POINCARÉ

GRENOG

CIC-IT Garches

End:icap U 1179 Inserm

UNIVERSITÉ DE VERSAILLES ST-QUENTIN-EN-YV

Les plaintes des patients avec pieds neurologiques vieillissants

La douleur

La perte de fonction

L'instabilité

ANSMR

Espérance de vie, ambitions, exigences

Hôpitaux Universitaires Paris Ile-de-France Ouest RAYMOND POINCARÉ

GRENOG

CIC-IT Garches

End:icap U 1179 Inserm

UNIVERSITÉ DE VERSAILLES ST-QUENTIN-EN-YV

Les formes cliniques les plus fréquentes: le pied plat valgus acquis

compensation progressive d'un équin de cheville dans les articulations de Chopart
sous-talienne = fragilisant le verrouillage de genou en chaîne fermée

bération plantaire notamment aponévrotique => instabilité de genou

amen clinique en réduction de valgus (clichés avec incidence de Méary)

ficit de commande du muscle tibial postérieur (atteinte radiculaire ou tronculaire)

ANSMR

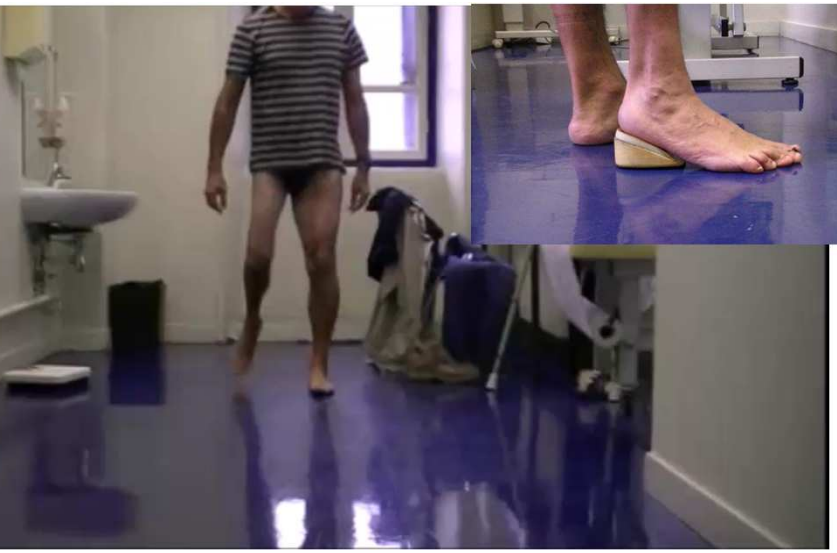

Hôpitaux Universitaires Paris Ile-de-France Ouest RAYMOND POINCARÉ

GRENOG

CIC-IT Garches

End:icap U 1179 Inserm

UNIVERSITÉ DE VERSAILLES ST-QUENTIN-EN-YV

La griffe des orteils

Muscles régulateurs de tensio
FDL:

- Quadratus Plantae & Lumb

Intrinsèque

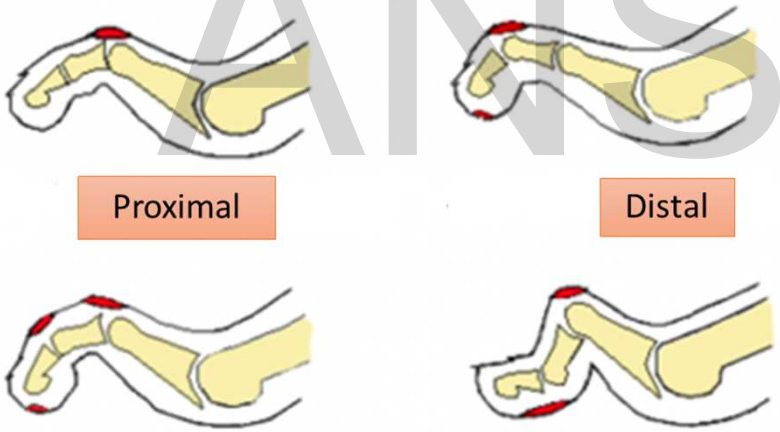

ANSMR

Extrinsèque

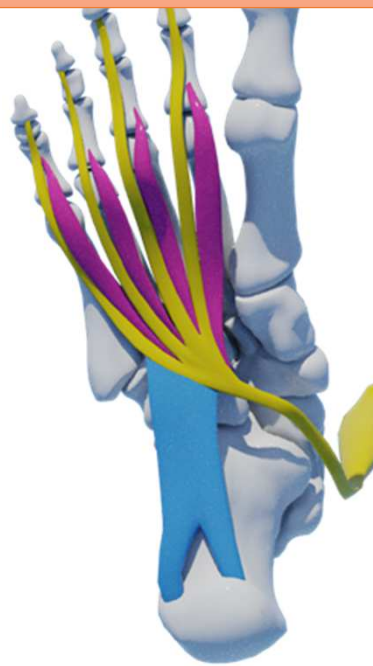

Rien de plus complexe qu'une griffe des orteils!

Les traitements responsables…

LE PLAN HORIZONTAL !!!

Le raisonnement dans la globalité…
Les gênes iatrogènes…
et notamment provoquées par l'appareillage

ANSMR

Un prise en charge optimale…

ANCMR

VERSITÉ DE
RSAILLES
UENTIN-EN-YVELINES

U1179
End:icap
Evolution of neuromuscular disorders: innovative concepts and practices

Hôpitaux Univers
Paris Ile-de-Franc
Site RAYMOND POIN

Et l'esthétisme alors?

AFSMB

es traitements de la douleur: Arthrose tibio-lienne (svt post DA)

Infiltration de corticoïdes

Décharge

- ⇨Appui
- ⇨Mise en équin si l'équilibre en chaîne fermée permet de conserver une stabilité en charge

Chirurgie

- ⇨Ostéotomie supra malléolaire
- ⇨Prothèse tibio-tarsienne
- ⇨Triple arthrodèse

ANSM

es traitements à disposition…

Instabilité de l'arrière pied

- Orthopédique: CO
- Chirurgical en varus ou valgus
  - simple arthrodèse talo-crural
  - double arthrodèse
  - triple arthrodèse
- Tj gestes parties molles associées

- Accrochage d'avant pied, steppage, pied tombant

  Association déficit loge antérieure + équin
  - Orthopédique: orthèse, CO
  - Chirurgical:
    - Arrière pied: Allongement d'Achille
    - Equin mixte d'arrière pied et d'avant pied
      - Tarsectomie
      - correction par la DA
      - Partie molle: aponévrose et Long fibulaire

Attention à l équin utile++++

ANSMR

es traitements à disposition…

es techniques de renforcement musculaire

- La rééducation
- Les Orthèses & CO adaptées
- Réanimation (LF, JP, Soleus)
- flexion dorsale de la cheville
- renforcement flexion plantaire

⇨ Transfert long fibulaire, JP, soleus

- Griffe d'orteils
  - Désinsertion tendineuse et arthrolyse métatarso-phalangienne
  - Hyper extension des MP par prévalence extenseur (TA=0)
  - Transfert extenseur sur tête des méta
  - Griffe globale par prévalence des fléchisseurs (Triceps= 0)
  - Transfert fléchisseurs sur triceps
- Gros Orteil tombant
  - Accrochage tenoraphie dorsale

ANSMR

Les stratégies chirurgicales

- Uni ou multi étagée
- En un temps ou plusieurs temps
- Membre inférieur dans son ensemble
- Membres supérieurs
- Equipes entraînées
- Déformations utiles

ANSMR

s conditions du succès de la prise en charge

Evaluation pré-thérapeutique adaptée (Equilibre du mécanique et fonctionnel fragile)

Impact psychologique +++++

Rééducation entretien, orthétisation, RAE, post-opératoire +++

Pour les polios anciens : Maintien des possibilités fonctionnelles

Pour les polios jeunes (migrants) : Augmentation des capacités fonctionnelles

Contrat nécessite d'être précisé et formalisé

Acquisition des résultats sur 6 mois médical et chirurgical +++

Programme de rééducation prolongé

Intérêt de la mise en œuvre des réseaux et des consultations pluridisciplinaires

ANSMR

ANSMR

Hôpitaux Universitaires Paris Ile-de-France Ouest RAYMOND POINCARÉ

GRENOG

CIC-IT Garches

End:icap U 1179 Inserm

UNIVERSITÉ DE VERSAILLES ST-QUENTIN-EN-YV

e future : Prediction of the consequences of a muscle dysfunction

ne Perrier

t of hallux abductor in the Varus component of the Hindfoot
orsion concept of the foot : forefoot induces Hindfoot position

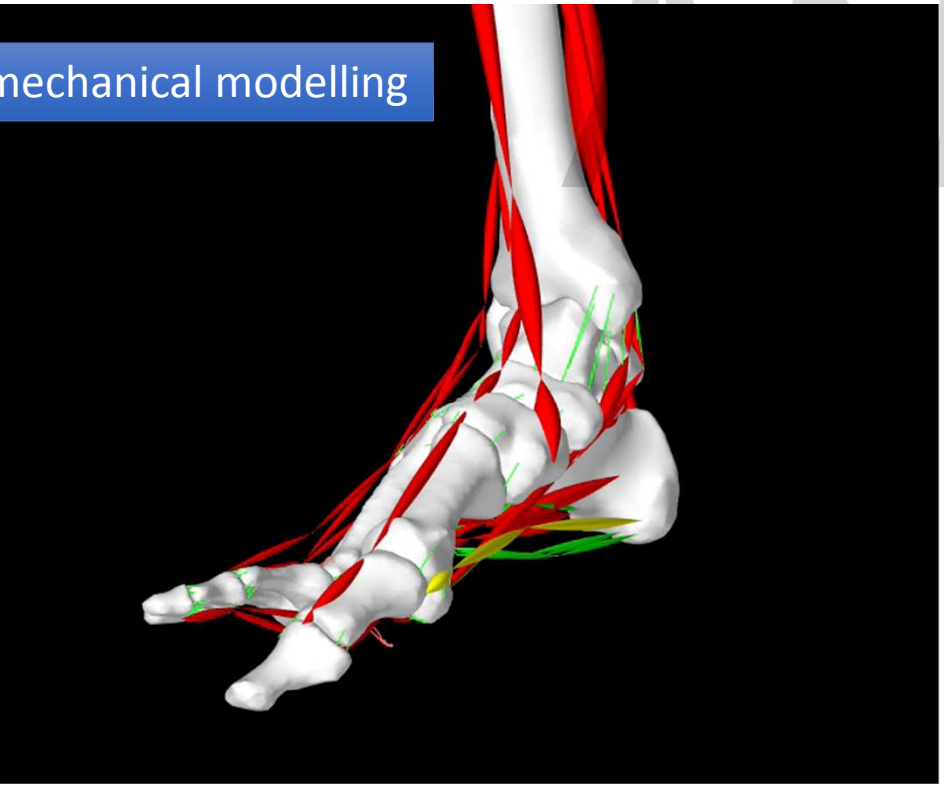

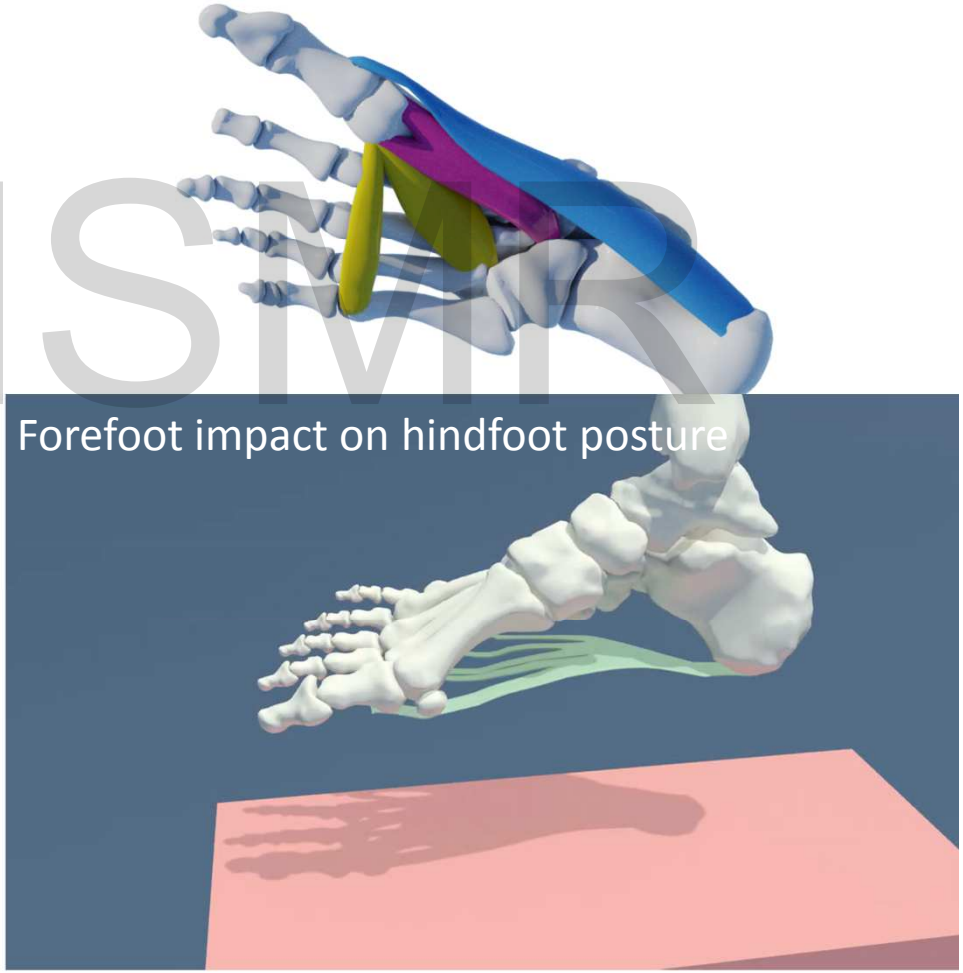

Startup

Tex iSe

Laborato

Tim

cnrs

AMISMR

KE HOME MESSAGES

- Anatomie descriptive et fonctionnelle!
- Compensations sus et sous jacentes
- Déformations utiles et toxiques
- Composante tibio-talienne
- Traitements multiples à coordonner

ANSMR

- Intérêt de la mise en œuvre des réseaux et des consultations pluridisciplinaires

Le patient décide !

ANISMR

Hôpitaux Universitaires Paris Ile-de-France Ouest RAYMOND POINCARÉ

GRENOG

CIC-IT Garches

End:icap U 1179 Inserm

UNIVERSITÉ DE VERSAILLES ST-QUENTIN-EN-YV

Thank you for your attention

INSMR

rom GRENOG Group